- Copyright - Il Pensiero Scientifico Editore downloaded by IP 18.221.53.5 Mon, 29 Apr 2024, 17:52:13

Fibrillazione atriale e cardioversione: ruolo dell'ecocardiografia transesofagea

Antonella Moreo, Francesco Mauri

S.C. di Cardiologia IV, Ospedale Niguarda Ca' Granda, Milano

Key words:
Atrial fibrillation; Cardioversion; Echocardiography.

The most common cardiac arrhythmia is atrial fibrillation (AF). Echocardiography has been an important tool in the evaluation of patients with AF. Transesophageal echocardiography (TEE) offers excellent visualization of the atria and accurate identification or exclusion of atrial thrombi. Patients undergoing cardioversion are treated conventionally with therapeutic anticoagulation for 3 weeks before and 4 weeks after cardioversion to decrease the risk of thromboembolism. A TEE-guided strategy has been proposed as an alternative that may lower stroke and bleeding events. Patients without atrial thrombus by TEE are cardioverted on achievement of therapeutic anticoagulation, whereas cardioversion is delayed in patients with any thrombus. The two management strategies comparably lower the patient's embolic risk when the guidelines are properly followed. The TEE-guided approach offers the advantage of simplified anticoagulation management and may lower the incidence of bleeding complications.

(Ital Heart J Suppl 2005; 6 (12): 780-787)

© 2005 CEPI Srl

Ricevuto il 7 marzo 2005; nuova stesura il 25 agosto 2005; accettato il 26 agosto 2005.

Per la corrispondenza:
Dr.ssa Antonella Moreo
Via G. da Sovico, 40
20050 Sovico (MI)
E-mail: amoreo@tin.it

Introduzione

La fibrillazione atriale (FA) è l'aritmia di più frequente riscontro nella pratica clinica. Circa lo 0.4% della popolazione generale ne è affetto e la sua prevalenza è in aumento[1-3] in parallelo con la vita media.

La mancanza di una contrazione atriale efficace determina una stasi ematica ed è una condizione predisponente alla formazione di trombi atriali, potenziale causa di eventi embolici.

L'ecocardiografia transtoracica può fornire importanti informazioni per la valutazione e la gestione clinica nei pazienti con FA, come la presenza di un'eventuale cardiopatia strutturale sottostante o il rilievo di disfunzione sistolica ventricolare sinistra. È inoltre utile per identificare quei soggetti che hanno maggiori probabilità di essere sottoposti con successo a cardioversione e di mantenere il ritmo sinusale a distanza dalla procedura.

Il ruolo dell'ecocardiografia è diventato ancora più rilevante con l'introduzione dell'approccio transesofageo (ETE) che, in forza di un'elevata sensibilità e specificità nella diagnosi di trombi presenti in atrio e auricola sinistra, è stato utilizzato nell'ultimo decennio per "guidare" la cardioversione della FA[4-7]. Questa procedura è, infatti, associata ad un aumentato rischio embolico: studi osservazionali hanno rilevato che gli eventi embolici dopo cardioversione di FA di durata > 48 ore possono colpire il 5-7% dei pazienti non scoagulati[8] e si verificano con maggiore frequenza nella prima settimana dopo il conseguimento del ritmo sinusale[9], con un aumento del rischio di circa 50 volte. L'ETE, permettendo di rilevare con accuratezza la presenza nelle cavità atriali di trombi e di aspetti ecocardiografici associati ad un aumentato rischio embolico (ecocontrasto spontaneo denso, placche ateromasiche complesse a livello dell'aorta, riduzione dell'attività contrattile dell'auricola sinistra), è stata utilizzata dall'inizio degli anni '90 nel tentativo di ridurre le complicanze emboliche postcardioversione e di evitare la necessità di una prolungata anticoagulazione con l'introduzione di nuove strategie di gestione dei pazienti in cui si voleva tentare il ripristino del ritmo sinusale[8,9].

La presente rassegna, dopo una necessaria premessa volta a descrivere i meccanismi patogenetici degli eventi tromboembolici e il ruolo che gli stessi rivestono nella genesi dei reperti ecocardiografici, si propone di esaminare il ruolo dell'ETE nella valutazione dei pazienti in FA che devono essere sottoposti a cardioversione illustrandone le potenzialità e i limiti. A tale scopo è stata effettuata una rilettura dei lavori pubblicati sulla FA e l'ETE, dal 1990 ad oggi, utilizzando il database PubMed/Medline, con particolare attenzione ai trial

- Copyright - Il Pensiero Scientifico Editore downloaded by IP 18.221.53.5 Mon, 29 Apr 2024, 17:52:13

clinici (non randomizzati e randomizzati), revisioni e linee guida.

Meccanismi patogenetici degli eventi tromboembolici e marker ecocardiografici di rischio tromboembolico

Una contrazione atriale organizzata e più efficiente, quale si verifica dopo il ripristino del ritmo sinusale, può determinare la dislocazione di un trombo fresco formatosi nelle cavità atriali durante la FA a causa di flussi lenti e turbolenti[10].

A volte la formazione di trombi si verifica durante il periodo di transitoria disfunzione meccanica dell'atrio definita stunning atriale[11], che, in una percentuale di casi variabile dal 38 all'80%, segue il ripristino del ritmo sinusale, indipendentemente dal tipo di cardioversione (elettrica, farmacologica o spontanea). Lo stunning atriale è un fenomeno di durata variabile (tanto maggiore quanto più lungo è stato il tempo trascorso in FA), caratterizzato da un'attività meccanica atriale ridotta o assente. Studi condotti anche con ETE[12,13] prima, durante e dopo cardioversione hanno documentato una riduzione o assenza di onda A (al Doppler transmitralico), una riduzione delle velocità di svuotamento e riempimento dell'auricola (rispetto a quelle rilevate in FA) e lo sviluppo o l'incremento di ecocontrasto spontaneo, pur in presenza di un'attività elettrica atriale organizzata (caratterizzata dalla ricomparsa di onde P all'ECG). Nelle prime fasi dopo la ripresa del ritmo sinusale si realizza così un *milieu* trombogenico, che ha importanti implicazioni sulla durata della terapia anticoagulante orale dopo cardioversione.

Nella maggior parte dei casi i trombi atriali sono localizzati all'interno dell'auricola sinistra a causa della sua forma a *cul-de-sac* con stretto colletto di ingresso e frequente presenza di lobi multipli. Nello studio anatomo-patologico di Veinot et al.[14] su 500 cuori normali nell'80% dei casi l'auricola sinistra presentava due o più lobi: nel 54% era bilobata, nel 23% trilobata e nel 3% quadrilobata.

L'ecocardiografia transtoracica non è adeguata per studiare l'anatomia complessa appena descritta, mentre l'ETE ha una sensibilità, specificità e accuratezza che variano dal 93 al 100%[8] nell'individuare i trombi in atrio sinistro proprio per la sua migliore risoluzione delle strutture atriali (Figg. 1 e 2).

La complessità anatomica dell'auricola sinistra può, in alcuni casi, rendere difficile l'interpretazione dei reperti ETE: l'utilizzo di sonde multiplane e l'esperienza dell'ecocardiografista sono fondamentali per il corretto riconoscimento di eventuali artefatti determinati da strutture adiacenti, quali il sepimento che separa la parte superiore dell'auricola sinistra dallo sbocco della vena polmonare superiore sinistra, o i muscoli pettinati presenti nel fondo dell'auricola sinistra che in alcuni casi possono essere molto prominenti. Un'altra possibile causa di falsi positivi può essere la presenza di ecocontrasto spontaneo così denso ("sludge" nella letteratura anglosassone) da non permettere la distinzione dal trombo[9].

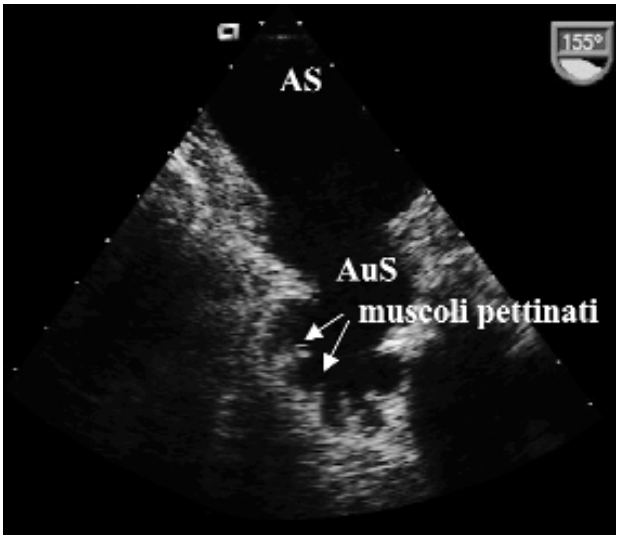

Figura 1. *Auricola sinistra (AuS) normale. Sono ben riconoscibili i muscoli pettinati. AS = atrio sinistro.*

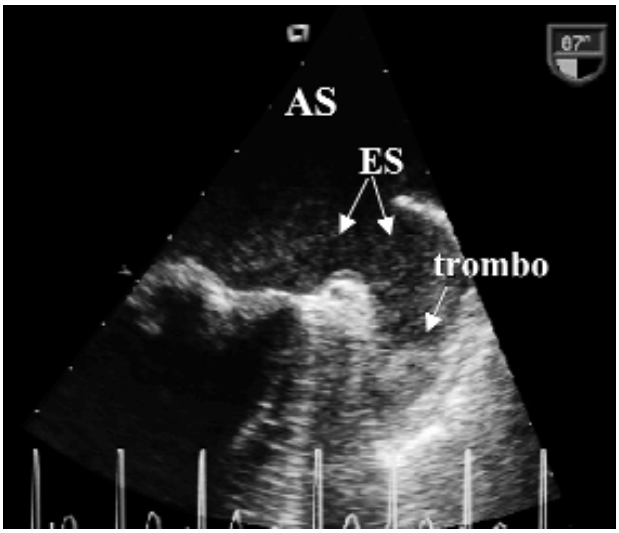

Figura 2. *Ecocontrasto spontaneo (ES) e presenza di formazione trombotica in auricola sinistra. AS = atrio sinistro.*

L'ETE consente di valutare anche la funzione contrattile dell'auricola mediante la misurazione delle velocità di riempimento e svuotamento con il Doppler pulsato[11]. In ritmo sinusale è possibile riconoscere una sequenza ordinata di flussi in avvicinamento (flusso di svuotamento dell'auricola) e allontanamento (flusso di riempimento). In corso di FA persistono le onde di svuotamento e riempimento con velocità massima variabile. Quelle < 20 cm/s sono risultate, nello studio SPAF III (Stroke Prevention in Atrial Fibrillation III), associate ad un aumento del rischio tromboembolico con un rischio relativo pari a 1.7 ($p = 0.008$)[15].

Anche l'ecocontrasto spontaneo (Fig. 2) è associato ad un aumento del rischio tromboembolico[16,17]. Infatti

- Copyright - Il Pensiero Scientifico Editore downloaded by IP 18.221.53.5 Mon, 29 Apr 2024, 17:52:13

nello studio SPAF III[15] in presenza di ecocontrasto spontaneo il rischio relativo è risultato pari a 3.7 ($p < 0.001$). Questo fenomeno si osserva nelle camere cardiache e nei grossi vasi in condizioni cliniche che comportano basso flusso. È caratterizzato da volute di echi più o meno dense e, per questo suo aspetto che ricorda le volute del fumo di sigaretta, viene denominato "smoke" dagli autori anglosassoni. La sua presenza viene attribuita ai diversi componenti del sangue (fibrinogeno, globuli rossi, piastrine e leucociti) e alla loro interazione[18,19], alle proprietà strutturali del cuore e dei grossi vasi (dilatazione delle cavità atriali, dei ventricoli, dei segmenti aortici)[20-22] e alle velocità di flusso del sangue[23]. In un recente lavoro sperimentale il gruppo di Goldman[24] ha documentato che la sua entità, misurata con la videodensitometria, variava con la variazione delle concentrazioni di globuli rossi e fibrinogeno, così come con la variazione delle velocità di flusso. La presenza e l'intensità dell'ecocontrasto non è, invece, influenzabile dall'uso di terapie anticoagulanti o antiaggreganti[20,25,26].

Ecocardiografia transesofagea e probabilità di mantenimento del ritmo sinusale dopo cardioversione

L'attività contrattile dell'auricola sinistra è stata correlata al mantenimento del ritmo sinusale dopo la cardioversione.

Per Antonielli et al.[27] solo le velocità di svuotamento dell'auricola > 40 cm/s e l'uso di profilassi antiaritmica sono risultati predittori di mantenimento del ritmo sinusale ad 1 anno dopo cardioversione efficace in pazienti con FA non derivante da vizio valvolare, con un valore predittivo negativo e positivo della velocità > 40 cm/s rispettivamente del 66% (intervallo di confidenza 95% 56.9-74.2) e del 73% (intervallo di confidenza 95% 62.4-83.3).

Nell'esperienza di altri autori[28] i parametri ecocardiografici in grado di predire il mantenimento del ritmo sinusale ad 1 anno dopo cardioversione efficace in pazienti con "lone" FA sono risultati la velocità di flusso dell'auricola sinistra (> 20 cm/s) associata alla frazione di accorciamento (risultato corretto nell'83.3%). Questi stessi autori hanno rilevato anche l'utilità della valutazione monodimensionale dell'anulus mitralico evidenziando che l'assenza di un anomalo movimento dell'anulus laterale (incisura sistolica) associata a velocità di flusso dell'auricola sinistra > 20 cm/s era in grado di predire il mantenimento del ritmo sinusale a lungo termine nell'84.5%.

Valore dell'ecocardiografia transesofagea nella prevenzione delle complicanze tromboemboliche della cardioversione della fibrillazione atriale di durata superiore alle 48 ore

La strategia convenzionale prevede prima della cardioversione elettiva della FA di durata > 48 ore, 3 settimane di scoagulazione corretta con INR compreso tra 2.0 e 3.0[29]: ne consegue la necessità di posticipare la procedura di almeno 3 settimane e presenta alcuni svantaggi. L'allungamento della durata della terapia anticoagulante espone il paziente ad un maggiore rischio emorragico e la maggiore durata della FA può essere responsabile di minor successo della cardioversione. Inoltre il conseguimento e il mantenimento di un INR terapeutico (≥ 2) può non essere agevole e richiedere un'ulteriore dilatazione dei tempi di attesa prima della cardioversione o nei casi più sfortunati, in presenza di un'anticoagulazione non appropriata, addirittura la formazione di trombi. La strategia, inoltre, prescinde dall'accertamento della presenza di trombi atriali, che se presenti possono comportare embolizzazione.

Per ovviare ai limiti di questo approccio, in considerazione dell'accuratezza dell'ETE nella diagnosi di trombosi atriale, sono state proposte nuove strategie. Da scartare è quella che non contempla la scoagulazione pericardioversione: infatti le esperienze fatte sono state gravate da un elevato rischio embolico nonostante l'assenza di trombi all'ETE prima della cardioversione (2.4% nell'esperienza di Black et al.[30]). Attualmente la strategia ETE-guidata, così detta "breve", prevede l'inizio della scoagulazione (eparina per via endovenosa oppure warfarin); al raggiungimento dei livelli terapeutici di scoagulazione viene eseguita l'ETE ed in assenza di trombi in atrio sinistro si procede alla cardioversione[29]. Dopo la cardioversione la terapia anticoagulante viene mantenuta per 4 settimane, come per l'approccio convenzionale e viene sospesa solo se persiste il ritmo sinusale. In presenza di trombi la cardioversione viene differita. Gli scopi dell'approccio ETE-guidato mirano a:

- prevenire le embolie da trombi atriali preesistenti, che vengono identificati con ETE;
- ridurre la durata della scoagulazione prima della procedura con riduzione del rischio di emorragie;
- prevenire le embolie da nuovi trombi secondari allo stunning atriale con il mantenimento della terapia anticoagulante per 4 settimane dopo la procedura.

I risultati di diversi studi però dimostrano che le percentuali di eventi embolici con la strategia ETE-guidata sono sovrapponibili a quelle riportate con la strategia convenzionale. Infatti l'analisi di studi non randomizzati e randomizzati sull'approccio ETE-guidato degli anni '90, relativi a quasi 2000 pazienti evidenziano un'incidenza di eventi embolici pari allo 0.35% (7 in 1996 pazienti)[9].

L'unico studio multicentrico prospettico randomizzato che ha confrontato le due strategie (convenzionale vs ETE-guidata) è l'ACUTE (Assessment of Cardioversion Using Transesophageal Echocardiography)[7]. Questo studio, che prevedeva l'arruolamento di circa 3000 pazienti, è stato interrotto precocemente per il riscontro all'analisi *ad interim* di una percentuale di eventi embolici più bassa di quella prevista e di problemi nell'arruolamento. Sono stati arruolati 1222 pazienti e sono state valutate:

- Copyright - Il Pensiero Scientifico Editore downloaded by IP 18.221.53.5 Mon, 29 Apr 2024, 17:52:13

• l'incidenza di embolie postcardioversione, la percentuale di successo immediato e a 8 settimane dalla cardioversione;
• l'incidenza di complicanze emorragiche.

I risultati non hanno evidenziato differenze significative per quanto riguarda l'incidenza di eventi embolici che sono risultati molto poco frequenti e simili in entrambi i gruppi: 5 (0.8%) nei 619 pazienti della strategia ETE-guidata e 3 (0.5%) nei 603 della strategia convenzionale dopo 8 settimane di follow-up (p = NS). Si è invece evidenziata nel braccio sottoposto a cardioversione ETE-guidata una riduzione degli eventi emorragici (cumulando gli eventi maggiori e minori 2.9 vs 5.5%; p = 0.03). La percentuale di successo della cardioversione a 8 settimane dall'arruolamento non differiva nei due gruppi (52.7% nella strategia ETE-guidata vs 50.4% nella strategia convenzionale; p = NS).

Dai risultati di questo studio emerge che la strategia ETE-guidata può essere un'alternativa sicura alla strategia convenzionale e può pertanto essere indicata nei pazienti ad elevato rischio emorragico, in quelli con difficoltà ad ottenere una corretta scoagulazione e in quelli che possono trarre beneficio da un rapido ripristino del ritmo sinusale (per il quadro emodinamico compromesso, per la presenza di una cardiopatia associata, per un rischio embolico elevato). Va infine ricordato che vi sono delle segnalazioni in letteratura che suggeriscono un vantaggio della strategia ETE-guidata in termini di riduzione delle recidive di FA e mantenimento del ritmo sinusale ad 1 anno nei pazienti con durata dell'aritmia < 3 settimane al momento della cardioversione[31]: sulla base del dato descritto tale strategia, in questo sottogruppo di pazienti, è da preferire.

In termini pratici entrambe le strategie hanno mostrato un profilo di sicurezza accettabile e sostanzialmente similare. Le linee guida attuali riportano entrambi gli approcci, pertanto la scelta di una o dell'altra strategia resta affidata al giudizio clinico. Nella tabella I sono riportate alcune considerazione che possono essere utilizzate nella scelta dell'approccio da seguire sulla base delle indicazioni riportate in letteratura[32].

Alcuni autori hanno valutato il valore dell'ETE nel prevenire le complicanze emboliche associando lo studio transesofageo alla strategia convenzionale. Seidl et al.[33], in uno studio prospettico, osservazionale, di un singolo centro, hanno arruolato 1076 pazienti consecutivi: nei primi 2 anni, la fase di controllo, 357 pazienti sono stati trattati con terapia anticoagulante per 3 settimane (con INR > 2) prima della cardioversione; nel periodo successivo 719 pazienti sono stati trattati con terapia anticoagulante per 3 settimane e hanno eseguito uno studio transesofageo prima della cardioversione. L'incidenza di eventi tromboembolici è stata simile in entrambi i gruppi (0.8%) e gli autori concludono che l'uso dell'ETE non ridurrebbe il rischio embolico, in presenza di un adeguato periodo di anticoagulazione corretta. Bisogna però sottolineare che non si tratta di due casistiche omogenee, perché il gruppo di pazienti sottoposti ad ETE presentava una frequenza più alta di pregressi eventi embolici e di disfunzione contrattile. Inoltre nei pazienti in cui sono stati evidenziati trombi all'ETE (7.7%) la cardioversione è stata differita con una possibile riduzione degli eventi embolici in questo gruppo.

Tabella I. Cardioversione della fibrillazione atriale (FA): approccio ecocardiografico transesofageo (ETE)-guidato o strategia convenzionale?

Approccio ETE-guidato da preferire in presenza di:
- alto rischio emorragico
- difficoltà nell'effettuare la terapia anticoagulante (livelli di scoagulazione non terapeutici o uno stato di scoagulazione non certo)
- FA sintomatica (fastidioso cardiopalmo, dispnea, compenso precario, ecc.)
- alto rischio di evento embolico (valvulopatia, disfunzione ventricolare sinistra, precedente riscontro di trombosi atriale, precedente evento embolico)
- durata della FA < 3 settimane
Strategia convenzionale da preferire se:
- basso rischio emorragico
- basso rischio di evento embolico
- terapia anticoagulante cronica o scoagulazione terapeutica da almeno 3 settimane
- controindicazioni all'ETE (varici esofagee, ecc.)
- alta probabilità di ripristino spontaneo di ritmo sinusale con fattori precipitanti la FA

Limiti all'utilizzo estensivo dell'ecocardiografia transesofagea nella valutazione precardioversione

Come è già stato ricordato l'ETE eseguita prima della cardioversione permette di evidenziare l'eventuale presenza di trombi nelle cavità atriali o in auricola, ma non è in grado di valutare lo stunning atriale che si verifica dopo il ripristino del ritmo sinusale, rendendo necessario comunque, anche con l'approccio ETE-guidato, che il paziente al momento della cardioversione sia correttamente scoagulato e che la scoagulazione venga mantenuta per un periodo adeguato dopo la procedura per prevenire la formazione di nuovi trombi.

È già stato sottolineato come la complessità e le varianti anatomiche dell'auricola sinistra possono, in alcuni casi, rendere difficile l'interpretazione dei reperti ecocardiografici. Così come vi possono essere falsi positivi (auricola plurilobata, artefatti da strutture adiacenti, presenza di muscoli pettinati, pregresso intervento cardiochirurgico con legatura dell'auricola, ecocontrasto spontaneo molto denso, ecc.).

Inoltre, nonostante la sensibilità dell'ETE multiplana sia > 95%, il potere di risoluzione della metodica non consente di individuare trombi di piccole dimensioni (< 1.5 mm) che possono tuttavia essere anch'essi causa di eventi embolici.

Va infine ricordato che l'ETE è una metodica invasiva con possibili, anche se molto rare, complicanze quali la perforazione dell'esofago[34].

- Copyright - Il Pensiero Scientifico Editore downloaded by IP 18.221.53.5 Mon, 29 Apr 2024, 17:52:13

Un aspetto importante che emerge dallo studio ACUTE è che la strategia convenzionale comporta un rischio tromboembolico modesto (0.5%), se condotta correttamente (INR target 2.0-3.0, valore medio 2.8). L'importanza del livello di scoagulazione conseguito dal paziente al momento della cardioversione è stato sottolineato recentemente anche da Gallagher et al.[35]. Infatti in questo studio il rischio embolico nei pazienti con valori di INR ≤ 2.4 prima della cardioversione è notevolmente aumentato rispetto a quelli con INR > 2.4 (0.93 vs 0%; p = 0.012).

Fibrillazione atriale di durata inferiore alle 48 ore

I dati della letteratura, sul rischio di trombosi atriale ed eventi tromboembolici pericardioversione nei pazienti con FA di durata < 48 ore, sono pochi e contrastanti.

Le linee guida dell'American College of Chest Physicians riportano che in questo sottogruppo di pazienti la cardioversione può essere effettuata senza sottoporre il paziente a terapia anticoagulante di lunga durata e senza eseguire l'ETE. Nell'ultima versione pubblicata nel settembre 2004 tuttavia viene suggerito, nei pazienti con durata della FA < 48 ore e che non presentano controindicazioni, di utilizzare l'eparina non frazionata o le eparine a basso peso molecolare e per i pazienti con fattori di rischio l'approccio ETE-guidato viene definito come una ragionevole strategia alternativa[36]. Anche nelle ultime linee guida dell'ACC/AHA/ESC[29] per il trattamento della FA la scoagulazione prima e dopo cardioversione effettuata entro 48 ore dall'insorgenza dell'aritmia è opzionale. Nella recente revisione delle linee guida per l'applicazione clinica dell'ecocardiografia[37] viene riportata come raccomandazione di classe II l'esecuzione dell'ETE precardioversione nei pazienti con FA di durata < 48 ore: in particolare la raccomandazione è di classe IIa nei pazienti con cardiopatia associata e di classe IIb per i pazienti senza altra cardiopatia associata.

Il razionale su cui si basano queste raccomandazioni è che la formazione del trombo possa verificarsi 48-72 ore dopo l'inizio della FA. Tuttavia Stoddard et al.[38] hanno evidenziato che anche nei pazienti con FA acuta (di durata < 3 giorni) è possibile riscontrare la presenza di trombosi atriale. Gli autori hanno, infatti, valutato la presenza di trombosi atriale in 317 pazienti con FA, di cui 143 con FA acuta, inviati al Laboratorio di Ecocardiografia con un'indicazione clinica ad eseguire l'ETE. La trombosi atriale è stata riscontrata nel 14% dei pazienti in cui era presente una FA acuta e nel 27% di quelli con FA di durata ≥ 3 giorni. Deve però essere sottolineato che in questo lavoro non può essere escluso un bias di selezione, poiché i pazienti arruolati nello studio presentavano un'indicazione clinica all'esecuzione dell'ETE (72 pazienti avevano avuto un evento embolico) e possono quindi rappresentare una popolazione selezionata ad elevato rischio. Interessante è inoltre il dato che all'analisi multivariata sono risultati fattori predittori indipendenti di trombosi atriale nella FA acuta la presenza di stenosi mitralica e di deficit contrattile del ventricolo sinistro (frazione di eiezione < 40%).

D'altra parte in uno studio, che ha esaminato una serie consecutiva di più di 350 ospedalizzazioni per FA di durata < 48 ore, Weigner et al.[39] hanno riscontrato un'incidenza di eventi cardioembolici dopo cardioversione bassa (0.8%, in tutti i casi con ripristino spontaneo di ritmo sinusale), simile a quella attesa nei pazienti trattati per 1 mese con terapia anticoagulante. In questo studio si era ottenuto un ripristino del ritmo sinusale (spontaneo o con farmaci o elettricamente), durante lo stesso ricovero in più del 95% dei pazienti senza eseguire l'ETE e senza terapia anticoagulante prolungata.

Anche i dati preliminari del Canadian Registry[40] riportano una bassa incidenza di eventi avversi nel caso in cui la cardioversione venga effettuata precocemente.

Non vi sono quindi evidenze che supportino con sicurezza l'uso della scoagulazione prolungata o lo screening con ETE nei pazienti con FA di durata < 48 ore, anche se, pur in assenza di dati certi che ne provino il beneficio, nei pazienti ad alto rischio tromboembolico (storia di precedente embolismo o di malattia reumatica o di disfunzione ventricolare) può essere opportuno eseguire l'ETE e/o la scoagulazione prolungata.

Trombosi intratriale: controlli ecocardiografici transesofagei seriati?

La presenza di trombosi atriale alla valutazione ETE precardioversione è riportata in una percentuale variabile dal 2.1 al 18% a seconda delle casistiche[10].

Il razionale di un trattamento anticoagulante per almeno 3 settimane prima della cardioversione è basato su uno studio che ha indicato come occorrano almeno 14 giorni affinché si verifichi l'infiltrazione fibroblastica e la stabilizzazione del trombo nell'auricola sinistra[41]. Tuttavia studi seriati con ETE, in pazienti con trombi in atrio e/o in auricola sinistra e sottoposti a terapia anticoagulante prolungata (≥ 3-4 settimane), hanno dimostrato che l'effetto favorevole della terapia anticoagulante sui trombi sta nella loro regressione piuttosto che organizzazione. Infatti, dopo 4 settimane di terapia anticoagulante orale, la risoluzione del trombo viene osservata in una percentuale di casi variabile dal 50 all'86%[9].

La strategia da seguire quando ad una valutazione ETE iniziale si dimostra una trombosi atriale non è definita. Rimane da determinare la *safety* della cardioversione in pazienti trattati con terapia anticoagulante prolungata, ma non sottoposti a controllo ETE per documentare la risoluzione del trombo o in pazienti che abbiano persistente trombo nonostante la terapia. L'atteggiamento prudente con la ripetizione dell'ETE dopo 4-6 settimane di scoagulazione è preferibile: infatti, la ri-

- Copyright - Il Pensiero Scientifico Editore downloaded by IP 18.221.53.5 Mon, 29 Apr 2024, 17:52:13

petizione dell'ETE permette di evidenziare la risoluzione del trombo o le sue variazioni di dimensioni, caratteristiche di superficie e mobilità che ci possono guidare nelle successive decisioni cliniche.

Larsen et al.[42] hanno studiato con ETE 25 pazienti con trombosi atriale durante un follow-up di 4 ± 6 mesi. La persistenza di trombi è stata osservata in 19 su 25 pazienti (76%) ed è risultata associata a valvulopatia mitralica e FA. In 7 dei 19 pazienti con persistenza di trombi è stata effettuata una procedura di cardioversione con un evento embolico. Gli autori pertanto concludono che la trombosi atriale sinistra può persistere anche dopo un periodo prolungato di scoagulazione e costituisce un fattore di rischio di eventi dopo la cardioversione.

Fibrillazione atriale ricorrente e necessità di ripetere l'ecocardiografia transesofagea

I pazienti che hanno presentato un episodio di FA spesso vanno incontro a recidive. La percentuale di recidive di FA a 12 mesi dopo cardioversione efficace in pazienti in profilassi antiaritmica varia dal 17 al 69% a seconda delle casistiche e raggiunge il 44-85% nei pazienti non in terapia antiaritmica[43].

L'assenza di trombi all'ETE effettuata in occasione del primo episodio non esime dalla ripetizione dell'esame se il paziente non è correttamente scoagulato. Infatti l'esperienza di Shen et al.[44] ha messo in evidenza la presenza di trombi in 8 dei 76 pazienti (10.5%) giunti all'osservazione per una recidiva di FA e con un reperto ETE negativo in occasione del precedente episodio; essi erano caratterizzati però da livelli subterapeutici di INR (INR < 2) o durata della terapia anticoagulante < 3 settimane, o assumevano solo antiaggreganti.

Prospettive future

Le strategie di trattamento della FA sono in continua evoluzione. L'ETE ha avuto un ruolo importante nello sviluppo di nuovi modelli di comportamento ed è probabile che continuerà ad averlo in futuro.

Molto interesse è stato suscitato dall'utilizzo di nuove terapie antitrombotiche quali le eparine a basso peso molecolare nei pazienti che vengono valutati per una precoce cardioversione ETE-guidata[45,46]. È stata inoltre valutata anche la possibilità di monitorare mediante ETE la durata della terapia anticoagulante dopo cardioversione[46]. Un controllo ETE dopo il ripristino del ritmo sinusale consentirebbe di verificare la ripresa dell'attività meccanica dell'auricola sinistra che potrebbe permettere la sospensione anticipata della terapia anticoagulante.

È stata, infine, messa a punto una nuova sonda transesofagea con la quale è possibile anche erogare uno shock elettrico per effettuare la cardioversione. A questo proposito sono stati effettuati studi su animali che hanno dimostrato la stessa efficacia della cardioversione intracavitaria senza produrre danni a livello dell'esofago. Recentemente è stata pubblicata una prima esperienza relativa all'utilizzo di questa sonda in uno studio clinico con risultati incoraggianti[47]. Sono stati trattati con questo approccio 26 pazienti con un successo della cardioversione pari al 92%. La procedura è stata ben tollerata in tutti i pazienti senza effetti collaterali. Tale approccio permetterebbe di accorciare i tempi di esecuzione delle due procedure e conseguire la cardioversione, forse con maggior efficacia.

Considerazioni conclusive

Nonostante gli anni trascorsi dalle prime applicazioni dell'ETE nella prevenzione degli eventi embolici conseguenti alla cardioversione della FA, non appare ancora definitivamente risolto il suo ruolo e, allo stato attuale delle conoscenze, non vi sono evidenze che giustifichino un uso della metodica esteso a tutti i pazienti. La ragione sta nel fatto che l'approccio ETE-guidato non si è dimostrato superiore in termini di riduzione di complicanze tromboemboliche e/o di successo della cardioversione rispetto all'approccio convenzionale, che prevede un adeguato periodo di anticoagulazione corretta prima e dopo il conseguimento della stessa, d'altra parte non è stata ancora ben documentata la probabile riduzione degli eventi emorragici.

Per queste ragioni la strategia convenzionale che contempla 3 settimane di terapia anticoagulante prima della cardioversione e 4 settimane dopo, indipendentemente dall'esecuzione dell'ETE è correttamente accettata.

Nei pazienti con FA di durata < 48 ore la probabilità di eventi embolici è bassa (< 1%). La presenza di altri fattori di rischio embolico consiglia l'esecuzione dell'ETE per escludere dalla cardioversione quelli con formazione precoce di trombo onde ridurre, se non eliminare l'incidenza di eventi clinici in grado di compromettere la qualità di vita dei pazienti.

In presenza di trombosi atriale sinistra la ripetizione dell'ETE dopo adeguato periodo di scoagulazione può essere utile per valutare l'eventuale risoluzione del trombo o definirne le caratteristiche anatomiche e la sua tendenza all'embolizzazione.

Nei soggetti con episodi di FA recidivanti e non scoagulati la ripetizione dell'ETE è utile per seguire la strategia breve.

I risultati degli studi multicentrici in corso permetteranno di rispondere a quesiti ancora irrisolti con importanti risvolti nella nostra pratica clinica.

Riassunto

La fibrillazione atriale (FA) è l'aritmia di più frequente riscontro nella pratica clinica. L'ecocardiografia

- Copyright - Il Pensiero Scientifico Editore downloaded by IP 18.221.53.5 Mon, 29 Apr 2024, 17:52:13

transtoracica può fornire importanti informazioni per la valutazione e la gestione clinica nei pazienti con FA. L'ecocardiografia transesofagea (ETE) permette un'ottimale visualizzazione delle cavità atriali ed è la metodica di scelta per la diagnosi di trombosi atriale. I pazienti affetti da FA che devono eseguire una cardioversione vengono sottoposti a terapia anticoagulante per 3 settimane prima e 4 settimane dopo la cardioversione. La strategia ETE-guidata è stata proposta in alternativa per ridurre gli eventi embolici postcardioversione e le complicanze emorragiche. I pazienti che hanno raggiunto livelli terapeutici di scoagulazione e che non hanno evidenza di trombi atriali all'ETE possono essere sottoposti a cardioversione, al contrario in presenza di trombosi atriale la procedura viene differita. Le due strategie comportano una riduzione simile del rischio embolico quando le linee guida sono seguite in modo corretto. L'approccio ETE permette una riduzione della durata della terapia anticoagulante e può ridurre l'incidenza di complicazioni emorragiche.

Parole chiave: Cardioversione; Ecocardiografia; Fibrillazione atriale.

Bibliografia

1. Troughton RW, Asher CR, Klein AL. The role of echocardiography in atrial fibrillation and cardioversion. Heart 2003; 89: 1447-54.
2. Kannel WB, Wolf PA, Benjamin EJ, Levy D. Prevalence, incidence, prognosis, and predisposing conditions for atrial fibrillation: population-based estimates. Am J Cardiol 1998; 82: 2N-9N.
3. Feinberg WM, Blackshear JL, Laupacis A, et al. Prevalence, age distribution, and gender of patients with atrial fibrillation. Arch Intern Med 1995; 155: 469-73.
4. Manning WJ, Silverman DI, Gordon SP, Krumholz HM, Douglas PS. Cardioversion from atrial fibrillation without prolonged anticoagulation with the use of transesophageal echocardiography to exclude the presence of atrial thrombi. N Engl J Med 1993; 328: 750-5.
5. Stoddard MF, Dawkins P, Prince CR, Longaker RA. Transesophageal echocardiographic guidance of cardioversion in patients with atrial fibrillation. Am Heart J 1995; 129: 1204-15.
6. Manning WJ, Silverman DI, Keighley CS, Oettgen P, Douglas PS. Transesophageal echocardiographically facilitated early cardioversion from atrial fibrillation using short-term anticoagulation: final results of a prospective 4.5-year study. J Am Coll Cardiol 1995; 25: 1354-61.
7. Klein AL, Grimm RA, Murray RD, et al, for the Assessment of Cardioversion Using Transesophageal Echocardiograpy Investigators. Use of transesophageal echocardiography to guide cardioversion in patients with atrial fibrillation. N Engl J Med 2001; 344: 1411-20.
8. Silverman DI, Manning WJ. Role of echocardiography in patients undergoing cardioversion of atrial fibrillation. Circulation 1998; 98: 479-86.
9. Klein AL, Murray RD, Grimm RA. Role of transesophageal echocardiography guided cardioversion of patients with atrial fibrillation. J Am Coll Cardiol 2001; 37: 691-704.
10. Malouf JF, Ammash NM, Chandrasekaran K, Friedman PA, Khandheria BK, Gersh BJ. Critical appraisal of transesophageal echocardiography in cardioversion of atrial fibrillation. Am J Med 2002; 113: 587-95.
11. Khan IA. Transient atrial mechanical dysfunction (stunning) after cardioversion of atrial fibrillation and flutter. Am Heart J 2002; 144: 11-22.
12. Grimm RA, Stewart WJ, Maloney JD, et al. Impact of electrical cardioversion of atrial fibrillation on left atrial appendage function and spontaneous echo contrast: characterization by simultaneous transesophageal echocardiography. J Am Coll Cardiol 1993; 22: 1359-66.
13. Fatkin D, Kuchar DL, Thorburn CW, Feneley MP. Transesophageal echocardiography before and during direct current cardioversion of atrial fibrillation: evidence for "atrial stunning" as a mechanism of thromboembolic complications. J Am Coll Cardiol 1994; 23: 307-16.
14. Veinot JP, Harrity PJ, Gentile F, et al. Anatomy of the normal left atrial appendage: a quantitative study of age-related changes in 500 autopsy hearts: implications for echocardiographic examination. Circulation 1997; 96: 3112-5.
15. Zabalgoitia M, Halperin JL, Pearce LA, Blackshear JL, Asinger RW, Hart RG, for the Stroke Prevention in Atrial Fibrillation III Investigators. Transesophageal echocardiographic correlates of clinical risk of thromboembolism in nonvalvular atrial fibrillation. J Am Coll Cardiol 1998; 31: 1622-6.
16. Asinger RW, Koehler J, Pearce LA, et al. Pathophysiologic correlates of thromboembolism in nonvalvular atrial fibrillation: II. Dense spontaneous echocardiographic contrast (The Stroke Prevention in Atrial Fibrillation [SPAF III]). J Am Soc Echocardiogr 1999; 12: 1088-96.
17. Fatkin D, Kelly RP, Feneley MP. Relations between left atrial appendance blood flow velocity, spontaneous echocardiographic contrast and thromboembolic risk in vivo. J Am Coll Cardiol 1994; 23: 961-9.
18. Black I, Chesterman C, Hopkins A, Lee L, Chong B, Walsh W. Hematologic correlates of left atrial spontaneous echo contrast and thromboembolism in nonvalvular atrial fibrillation. J Am Coll Cardiol 1993; 21: 451-7.
19. Merino A, Hauptman P, Badimon L, et al. Echocardiographic "smoke" is produced by an interaction of erythrocytes and plasma proteins modulated by shear forces. J Am Coll Cardiol 1992; 20: 1661-8.
20. Black IW, Hopkins AP, Lee LC, Chong BH, Walsh WF, Jacobson BM. Left atrial spontaneous echo contrast: a clinical and echocardiographic analysis. J Am Coll Cardiol 1991; 18: 398-404.
21. Tsai LM, Chen JH, Tsao CJ. Relation of left atrial spontaneous echo contrast with prethrombotic state in atrial fibrillation associated with systemic hypertension, idiopathic dilated cardiomyopathy, or no identifiable cause (lone). Am J Cardiol 1998; 81: 1249-52.
22. Sukernik MR, West OD, Chittivelu B, Vanderbush EJ, Francis CK. Hemodynamic predictors of atherosclerosis in the thoracic aorta. Echocardiography 1998; 15: 157-62.
23. Kamp O, Verhorst PM, Welling RC, Visser CA. Importance of left atrial appendage flow as a predictor of thromboembolic events in patients with atrial fibrillation. Eur Heart J 1999; 20: 979-85.
24. Rastegar R, Harnick DJ, Weidemann P, et al. Spontaneous echo contrast videodensity is flow-related and is dependent on the relative concentrations of fibrinogen and red blood cells. J Am Coll Cardiol 2003; 41: 603-10.
25. Ito T, Suwa M, Nakamura T, Miyazaki S, Hirota Y, Kawamura K. Influence of warfarin therapy on left atrial spontaneous echo contrast in nonvalvular atrial fibrillation. Am J Cardiol 1999; 84: 857-9.
26. Tsai LM, Chen JH, Lin LJ, Teng JK. Natural history of left atrial spontaneous echo contrast in nonrheumatic atrial fibrillation. Am J Cardiol 1997; 80: 897-900.

- Copyright - Il Pensiero Scientifico Editore downloaded by IP 18.221.53.5 Mon, 29 Apr 2024, 17:52:13

27. Antonielli E, Pizzuti A, Palinkas A, et al. Clinical value of left atrial appendage flow for prediction of long-term sinus rhythm maintenance in patients with nonvalvular atrial fibrillation. J Am Coll Cardiol 2002; 39: 1443-9.
28. Paraskevaidis IA, Dodouras T, Tsiapras D, Kremastinos DT. Prediction of successful cardioversion and maintenance of sinus rhythm in patients with lone atrial fibrillation. Chest 2005; 127: 488-94.
29. Fuster V, Ryden LE, Asinger RW, et al. ACC/AHA/ESC Guidelines for the Management of Patients with Atrial Fibrillation: executive summary. A report of the American College of Cardiology/American Heart Association Task Force on Practice Guidelines and the European Society of Cardiology Committee for Practice Guidelines and Policy Conferences (Committee to develop guidelines for the management of patients with atrial fibrillation) developed in collaboration with the North American Society of Pacing and Electrophysiology. Circulation 2001; 104: 2118-50.
30. Black IW, Fatkin D, Sagar KB, et al. Exclusion of atrial thrombus by transesophageal echocardiography does not preclude embolism after cardioversion of atrial fibrillation. Circulation 1994; 89: 2509-13.
31. Weigner MJ, Thomas LR, Patel U, et al. Early cardioversion of atrial fibrillation facilitated by transesophageal echocardiography: short-term safety and impact on maintenance of sinus rhythm at 1 year. Am J Med 2001; 110: 694-702.
32. Asher CA, Klein AL. The ACUTE trial: transesophageal echocardiography to guide electrical cardioversion in atrial fibrillation. Assessment of Cardioversion Using Transesophageal Echocardiography. Cleve Clin J Med 2002; 69: 713-8.
33. Seidl K, Rameken M, Drogemuller A, et al. Embolic events in patients with atrial fibrillation and effective anticoagulation: value of transesophageal echocardiography to guide direct-current cardioversion. Final results of the Ludwigshafen Observational Cardioversion Study. J Am Coll Cardiol 2002; 39: 1436-42.
34. Daniel WG, Erbel R, Kasper W, et al. Safety of transesophageal echocardiography. A multicenter survey of 10 419 examinations. Circulation 1991; 83: 817-21.
35. Gallagher MM, Hennessy BJ, Edvardsson N, et al. Embolic complications of direct current cardioversion of atrial arrhythmias: association with low intensity of anticoagulation at the time of cardioversion. J Am Coll Cardiol 2002; 40: 926-33.
36. Singer DE, Albers GW, Dalen JE, Go AS, Halperin JL, Manning WJ. Antithrombotic therapy in atrial fibrillation: the Seventh ACCP Conference on Antithrombotic and Thrombolytic Therapy. Chest 2004; 126: 429S-456S.
37. Cheitlin MD, Armstrong WF, Aurigemma GP, et al. ACC/AHA/ASE 2003 Guideline update for the clinical application of echocardiography: a report of the American College of Cardiology/American Heart Association Task Force on Practice Guidelines (ACC/AHA/ASE Committee to Update the 1997 guidelines for the clinical application of echocardiography). Circulation 2003; 108: 1146-62.
38. Stoddard MF, Dawkins PR, Prince CR, Ammash NM. Left atrial appendage thrombus is not uncommon in patients with acute atrial fibrillation and a recent embolic event: a transesophageal echocardiographic study. J Am Coll Cardiol 1995; 25: 452-9.
39. Weigner MJ, Caulfield TA, Danias PG, Silverman DI, Manning WJ. Risk for clinical thromboembolism associated with conversion to sinus rhythm in patients with atrial fibrillation of less than 48 hours duration. Ann Intern Med 1997; 26: 615-20.
40. Mitchell MA, Hughes GS, Ellenbogen KA, et al. Cardioversion related stroke rates in atrial fibrillation and atrial flutter. Circulation 1997; 96 (Suppl I): I-453.
41. Goldman MJ. The management of chronic atrial fibrillation. Prog Cardiovasc Dis 1960; 1: 465-79.
42. Larsen JA, McPherson DD, Kadish AH, Goldberger JJ. Course of intraatrial thrombi resolution using transesophageal echocardiography. Echocardiography 2003; 20: 121-8.
43. Nattel S, Hadjis T, Talajic M. The treatment of atrial fibrillation: an evaluation of drug therapy, electrical modalities and therapeutic considerations. Drugs 1994; 48: 345-71.
44. Shen X, Li H, Rovang K, et al. Transesophageal echocardiography before cardioversion of recurrent atrial fibrillation: does absence of previous atrial thrombi preclude the need of a repeat test? Am Heart J 2003; 146: 741-5.
45. Wodlinger AM, Pieper JA. Low-molecular-weight heparin in transesophageal echocardiography-guided cardioversion of atrial fibrillation. Pharmacotherapy 2003; 23: 57-63.
46. De Luca I, Sorino M, De Luca L, Colonna P, Del Salvatore B, Corliano L. Pre- and post-cardioversion transesophageal echocardiography for brief anticoagulation therapy with enoxaparin in atrial fibrillation patients: a prospective study with a 1-year follow-up. Int J Cardiol 2005; 102: 447-54.
47. Scholten MF, Thornton AS, Jordaens LJ, et al. Usefulness of transesophageal echocardiography using a combined probe when converting atrial fibrillation to sinus rhythm. Am J Cardiol 2004; 94: 470-3.